



Редки Болести и Лекарства Сираци

Брой 2 / 2015 г.

ISSN 1314-3581
<http://journal.raredis.org>

Орални прояви при пациент със синдром на Даун – представяне на клиничен случай

Нина Мусурлиева

Категора по Социална медицина и обществено здраве, ФОЗ,
Медицински университет – Пловдив

Резюме

Синдромът на Даун (тризомия 21) е генетично заболяване, дължащо се на наличие на допълнителна хромозома в 21-та хомоложна двойка. Представяме клиничен случай на 34-годишна пациентка с този синдром. Оралните изяви при пациентката са типични за нейното състояние – системен генерализиран пародонтит, характерен стоматит за ендокринно-обменното ѝ заболяване (хипотирозидизъм), зъбно-челюстни деформации, рецидивиращ herpes simplex, множествен кариес, занемарена орална хигиена. Планът за лечение включва етиотропно, патогенетично и специализирано лечение. Лечението на тези пациенти трябва да е насочено към подобряване качеството им на живот.

Ключови думи : синдром на Даун, орални симптоми, системен пародонтит, множествен кариес

Oral manifestations in a patient with Down syndrome – case report

Nina Mussurlieva

Department of Social Medicine and Public Health
Medical University Plovdiv

Abstract

Down syndrome (trisomy 21) is a genetic disorder caused by the presence of an extra chromosome in the 21th homologous pair. We present a clinical case of a 34 year old female patient with this syndrome. Oral manifestations in this patient are typical of that condition – systemic generalized periodontitis, stomatitis typical for her endocrine and metabolic disease (hypothyroidism), tooth and jaw deformities, recurrent herpes simplex, multiple caries, neglected oral hygiene. Treatment plan includes etiotropic, pathogenic and specialized treatment. Treatment of these patients should be directed towards improving quality of life.

Keywords: Down syndrome, oral symptoms, systematic periodontitis, multiple caries

Кореспонденция:

Д-р Нина Мусурлиева, гм
e-mail: nina_mussurlieva@abv.bg

Correspondence:

Nina Mussurlieva, DD, PhD
e-mail: nina_mussurlieva@abv.bg

Въведение

Синдромът на Даун (тризомия 21) е генетично заболяване, дължащо се на наличие на допълнителна хромозома в 21-та хомоложна двойка [1]. Характеризира се с изоставане в умственото развитие, различни аномалии в развитието, специфичен фенотип на пациентите, изразяващ се в наличието на определени черепно-мозъчни дисморфии. Информацията от генетични изследвания ще определя дали болният с Даун ще има допълнителни вторични увреждания – сърдечни аномалии, увреждания на вътрешните органи, проблеми със слуха и зрението и др. Честотата на това заболяване е 1:800 от всички живородени, като по-често боледуват мъжете [2].

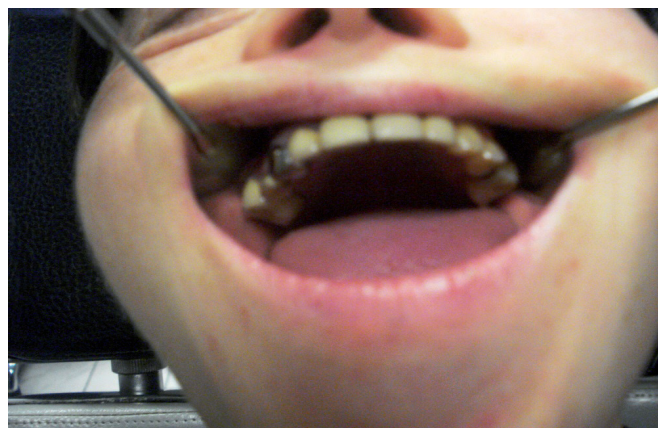
Клиничен случай

Представяме клиничен случай на 34-годишна жена със синдром на Даун. Пациентката е доведена в кабинета от своя брат по повод функционални оплаквания. При снемането на предварителната медицинска анамнеза се установи, че пациентката има вторични нарушения – хипотирозидизъм, контролин инсулинозависим диабет, вследствие на него полиневропатия. Находка при клиничния преглед:

Екстраорално – микростома, десквамативен хейлит, ангуларен хейлит, herpes simplex.

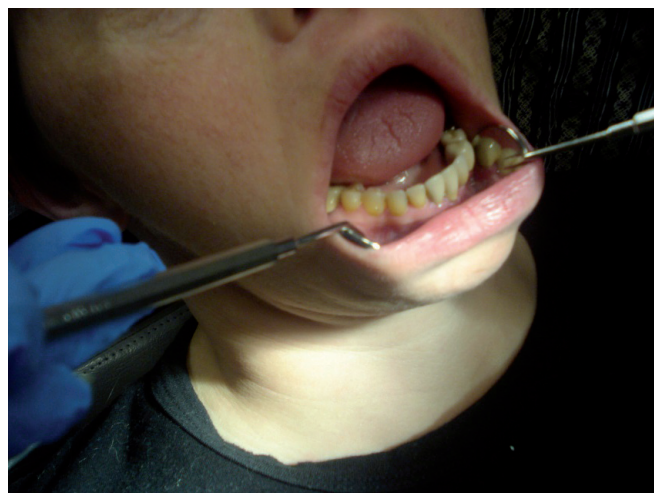Интраорално

1. Ниво на поддържане на орална хигиена – снет е орално-хигиенния индекс на Greene и Vermillon (ONI=4.1), нивото на орална хигиена е незадоволително.
2. Положение и състояние на зъбите в зъбните редици – зъби със силно скъсени клинични корони (хипопластични), хиподонтия на зъби – 14, ротирали 15, екстрахираны 16, 26, 24, 45, 18, 28, 38, 48 (диаграма 1; диаграма 2).
3. Състояние на оралната лигавица и езика – лигавицата е суха, анемична, хиперемизирана, сухота в устата, макроглия, географски език, приложен е РЕТ тест (МИП Фарма) за candida albicans.



Диаграма 1.

4. Състояние на пародонта – системен генерализиран хроничен пародонтит, дълбочина на джобовете 4.5 мм, приложен е РЕТ тест на МИП Фарма за установяване на пародонтит.



Диаграма 2.

Лечебен план

1. Етиотропно лечение – премахна се супра и субгингивалната плака, почисти се ръчно и машинно супра и субгингивалния зъбен камък, извърши се химичен плако-инхибиращ контрол.
2. Патогенетично лечение – извърши се терапевтичен кюретаж, местно медикаментозно лечение. Назначи се общо медикаментозно лечение след получената антибиотикограма от РЕТ теста.
3. Специализирано лечение – протетично. Изработиха се неснемаеми конструкции – мостове и корони. Поради хипоплазията на зъбите на пациентката се наложи пробен период от три месеца за носене на провизорни конструкции.

Дискусия

При синдрома на Даун най-ярко се манифестират измененията в лигавицата, езика, устните и зъбите. Промените в лигавицата и особено в езика се извършват още след раждането или до първата година на детето. Езикът е уголемен, удебелен с увеличен рисунък. След втората година от раждането хиперплазират горзалните папили и се развива географски език. При 70% от болните се наблюдава удебеляване на устните с появата на рагади по тях, а вследствие на хиперсаливацията и мацерацията в ълите на устата – ангуларен хейлит [1].

Оралните изяви при пациентката са типични за нейното състояние – системен генерализиран пародонтит, характерен стоматит за хипотирозидизма, макроглия, зъбно-челюстни деформации, рецидивиращ herpes simplex,

множествен кариес, занемарена орална хигиена [2-4]. От първостепенно значение за нас като екип беше да установим доверие в кръга лекар-пациент особено като се вземе в предвид, че наскоро пациентката беше загубила майка си и се намираше в психо-емоционален стрес. При болните със синдром на Даун вследствие умственото изоставане се наблюдава силно занижена орална хигиена. За нас беше истинско предизвикателство да мотивираме пациентката и да я обучим на правилни хигиенни навици, още повече като се вземе под внимание възрастта ѝ. За болните с това генетично заболяване в ранна детска възраст има разработени специални програми за оценка на рисковия профил, антиплаков контрол и превенция на заболяванията на твърдите зъбни тъкани, но при нея те бяха неприложими.

Вследствие на развитието на множествен кариес пациентите с Даун губят рано своите зъби. И при нашия клиничен случай пациентката имаше екстрахиранни зъби (16, 26, 24, 45, 18, 28, 38, 48), поради нелекувани разрушения на твърдите зъбни тъкани.

Направеният тест за *candida albicans* gage отрицателен резултат, противно на нашите очаквания, тъй като пациентите с диабет са имунокомпроментирани, а в нашия случай имаше и клинична находка на рецедивиращ *herpes simplex*.

Превенцията и лечението на пародонталната патология при болни с Даун трябва да става в ранна детска възраст, за да се забави деструктивния процес на пародонталната кост и загубата на зъби. В крайни фаза се препоръчва протетично лечение, към което пристъпихме и ние. Ротиралите зъби не бяха подложени на ортодонтско лечение, тъй като естетиката не беше водещ критерий за пациентката, а и би затруднило поддържането на хигиена.

Заклучение

Лечението на пациенти с Даун изисква комплексен и мултифункционален подход от страна на денталния лекар. Изисква и специална подготовка, особено ако се налага лечение под обща анестезия. Лечението на тези болни трябва да бъде насочено главно към подобряване качеството им на живот.

Библиография

1. Боровский, Е. В. соавт. Заболевания слизистой оболочки рта и губ. Медицина. 1984: 400.
2. Кръстев З, Киселова А, Коларов Р. Орална медицина. Иван Сапунджиев ЕООД2009.
3. Иванова К. Заболявания на пародонта и устната лигавица в детска възраст. ВАП-Пловдив 2003.
4. Ботушанов П. Диагностика и лечение на заболяванията на устната лигавица. Автоспектър 1997.
5. Ботушанов П. Пародонтология. Автоспектър 2000.